

CURSO DE LICENCIATURA EM TERAPIA DA FALA LINGUAGEM NO ADULTO II

RECURSO PEDAGÓGICO: INTRODUÇÃO ÀS PERTURBAÇÕES MOTORAS DA
FALA NO ADULTO – MOVIMENTO MOTOR

Responsável da Unidade Curricular: Elsa Marta Soares

elsa.soares@ipleiria.pt

Índice

Introdução.....	1
Movimento Voluntário.....	2
Planeamento do Movimento Voluntário	4
Vias de ativação direta e Vias de ativação indireta.....	4
Lesões Unilaterais do Sistema Piramidal (Vias de Ativação Direta)	7
Lesões Bilaterais do Sistema Piramidal (Vias de Ativação Direta)	7
Lesões do Sistema Extrapiramidal (via de ativação indireta).....	8
Lesões do Circuito de Controlo do Cerebelo.....	8
Referências Bibliográficas	11

Introdução

Este recurso pedagógico foi elaborado no âmbito do Curso de Licenciatura em Terapia da Fala da Escola Superior de Saúde do Politécnico de Leiria e debruça-se sobre conteúdos da Unidade Curricular de Linguagem no Adulto II. O conhecimento adquirido na Unidade Curricular de Linguagem no Adulto I é essencial para a continuidade da aquisição de conhecimentos e aplicabilidade prática tendo em conta todos os desafios que serão propostos aos estudantes na Unidade Curricular de Linguagem no Adulto II.

Depois de se compreender o impacto que uma lesão neurológica pode ter a nível linguístico e comunicativo, torna-se essencial que, nos estudos de caso de lesão neurológica, o estudante, futuro Terapeuta da Fala, tenha uma visão integrada e global da pessoa em análise.

Na análise de cada caso clínicos o Estudante converge todos os conhecimentos adquiridos em outras unidades curriculares de forma a poder ir ao encontro de todas as necessidades demonstradas pela pessoa com lesão neurológica.

Neste sentido, torna-se crucial a abordagem e compreensão das perturbações motoras da fala, designadamente a apraxia (que pode decorrer de uma lesão no Sistema Nervoso Central) e a Disartria (que pode decorrer de uma lesão no Sistema Nervoso Central e no Sistema Nervoso Periférico).

Para que se compreendam efetivamente as Perturbações Motoras da Fala adquiridas, torna-se essencial que o Estudante compreenda o processo inerente à execução motora, processo esse que se explora neste recurso pedagógico.

Após a exploração deste recurso pedagógico pretende-se que o Estudante:

- ✓ Conheça os mecanismos inerentes ao movimento voluntário;
- ✓ Conheça as vias de ativação direta;
- ✓ Conheça as vias de ativação indirecta;
- ✓ Conheça os circuitos cerebelares;
- ✓ Relacione lesões nas vias de ativação direta; indirecta; nos circuitos cerebelares com o impacto nas áreas de atuação do Terapeuta da Fala.

Movimento Voluntário

ATIVIDADE PRÁTICA

- 💡 Tente sistematizar o conhecimento que já adquiriu em todas as unidades curriculares e responda à questão: **o que é e como se processa o movimento voluntário?** Para desenvolver a sua reflexão sugere-se:



Avistualização do vídeo:

Neuroscientifically Challenged. (2015). 2-Minute Neuroscience: Motor Cortex.

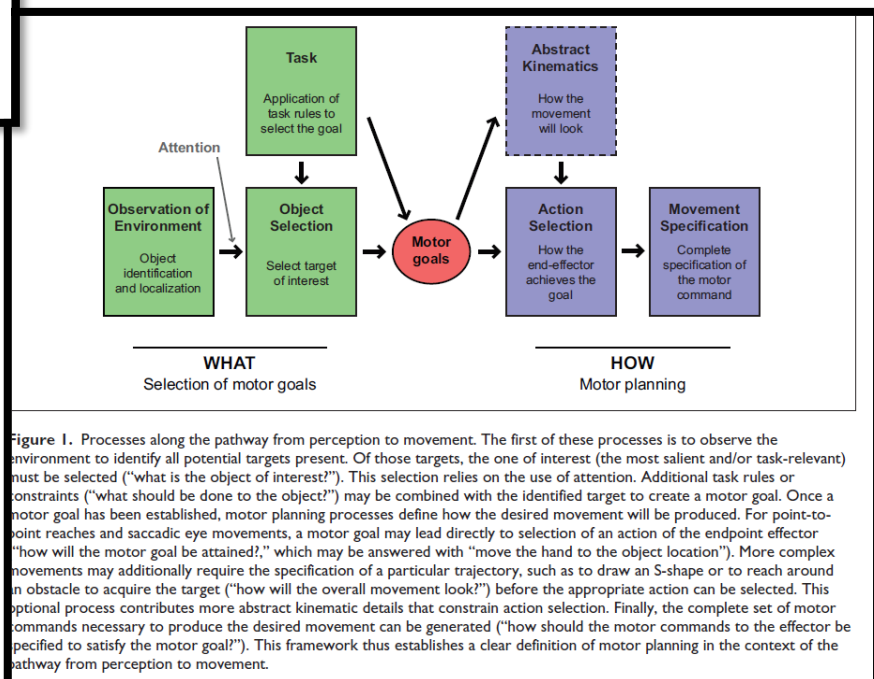
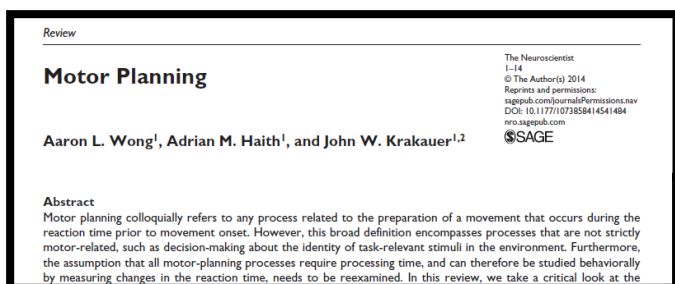
[vídeo youtube). Retirado de:

https://www.youtube.com/watch?v=APuizCxDnTA&ab_channel=NeuroscientificallyChallenged

- E a exploração do artigo:

Wong AL, Haith AM, Krakauer JW. Motor Planning. *The Neuroscientist*.

2015;21(4):385-398. doi:[10.1177/1073858414541484](https://doi.org/10.1177/1073858414541484)



O controlo do movimento voluntário é efetivado pela interação do sistema piramidal (via direta), cerebelar e extrapiramidal (via indireta) que se interconectam entre si e projetam-se para a região do corno anterior ou para os núcleos dos pares cranianos.

O movimento voluntário é um movimento **planeado, programado e executado** de acordo com um objetivo, podendo ser modificado durante a sua execução.

Movimento aprendido, que melhora com a prática, em forma de programa motor armazenado para poder ser utilizado sempre que necessário.

As áreas motoras do córtex cerebral envolvidas na execução motora incluem a área motora primária e diversas áreas pré-motoras, incluindo a área motora suplementar, a área motora pré-suplementar e as regiões dorsais e ventrais do córtex pré-motor.

As regiões pré-frontal e frontal desempenham um importante papel nos eventos cognitivos e motores que se relacionam com a ação, o planeamento e a programação (Kim, Park, Lee, Im, Kim, 2018).

O córtex motor é essencial para o planeamento e execução dos movimentos voluntários. Lesões no lado contralateral. Os neurónios no córtex pré-motor desempenham atividade na antecipação de movimentos específicos muito antes do início do movimento (Nuo, Tsai-Wen, Zengcai, Charles, Karel, 2015).

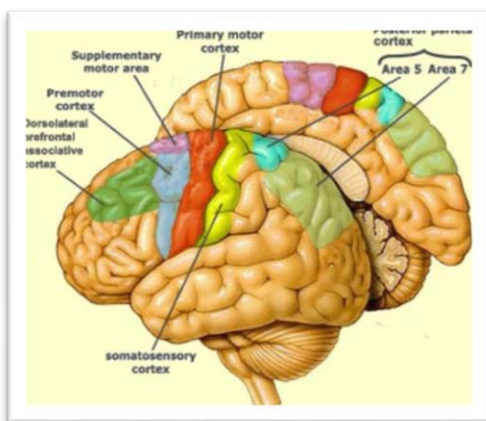


Figura 1. Córtex Cerebral - Áreas Motoras. Exemplo 1.

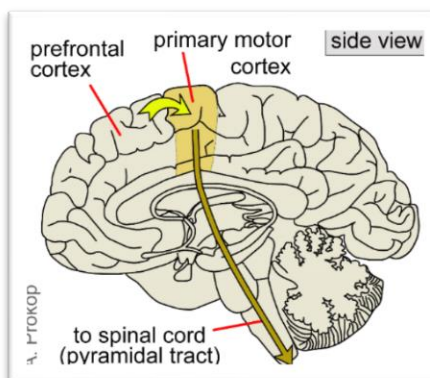


Figura 2. Córtex Cerebral. Áreas Motoras. Exemplo 2.

Imagens retiradas de:
<https://drososchools.wordpress.com/13-neurons/>

Planeamento do Movimento Voluntário

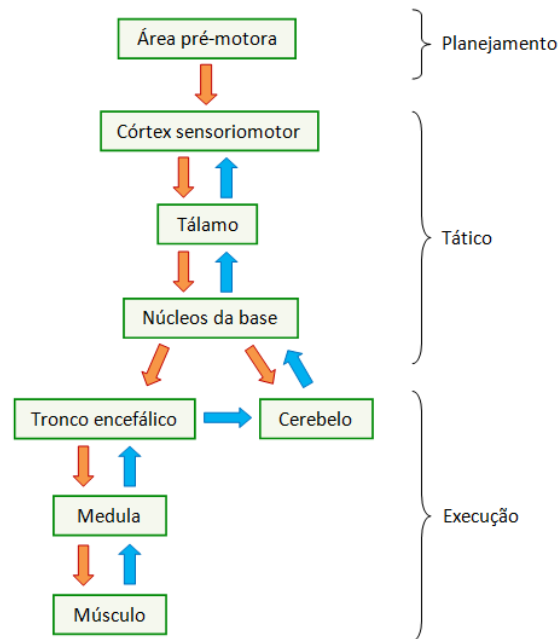


Figura 3. Sequência do Planeamento do Movimento Voluntário

Vias de ativação direta e Vias de ativação indireta

Vias de ativação direta

Para a execução motora podem ser recrutadas as **vias de ativação direta (vias piramidais)** e as **vias de ativação indireta (vias extrapiramidais)**. As vias piramidais são vias de ativação direta: trato cortico-espinal (figura 2) e trato cortico-bulbar (figura 3). Na via cortico-bulbar os feixes projetam-se para os vários núcleos motores do tronco cerebral, influenciando a atividade da maioria dos nervos craniano – V, VII, IX, X, XI e XII.

(Isa, Kinoshita & Nishimura, 2013)

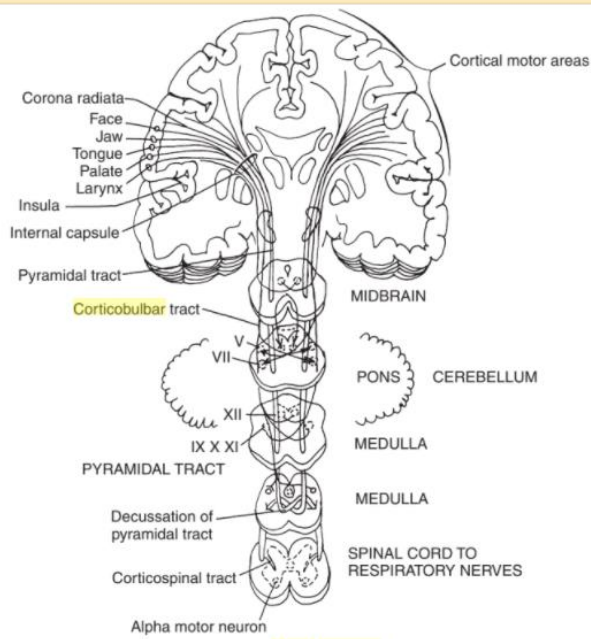


Figura 4. Vias de Ativação Directa: Via Cortico-Espinal e Via Cortico-Bulbar.

Imagem retirada de Duffy (2013)

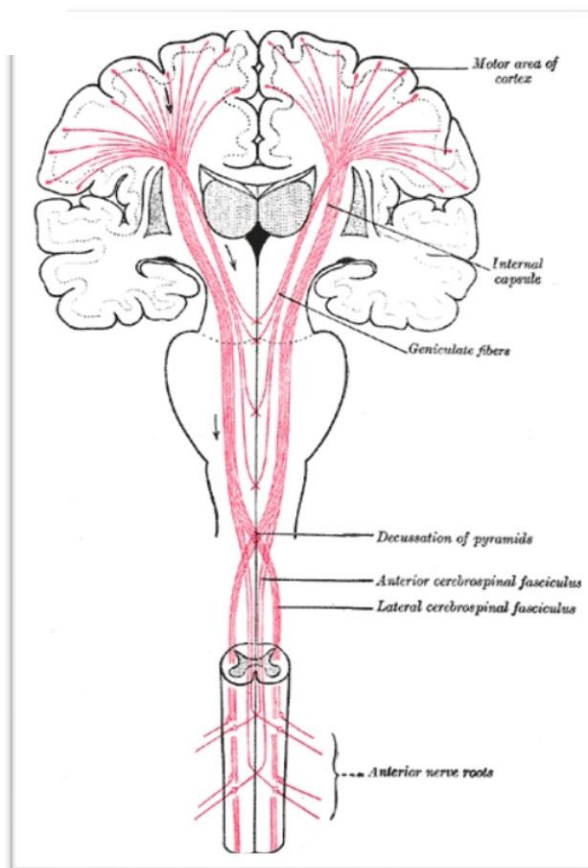


Imagem retirada de Bhardwaj e Yadala (2020)

De uma forma geral o Neurónio Motor Superior (NMS) de cada hemisfério inerva o Neurónio Motor Inferior contralateral, cruzando ao nível da ponte e do bolbo raquidiano. **Contudo**, é preciso ter em consideração que **a inervação dos nervos cranianos envolvidos nas funções estomatognáticas é bilateral**, embora não necessariamente simétrica. Significa que os nervos cranianos esquerdos e direitos recebem inputs do NMS de ambos os hemisférios.

A exceção à inervação bilateral é o terço médio e inferior da face e a língua.

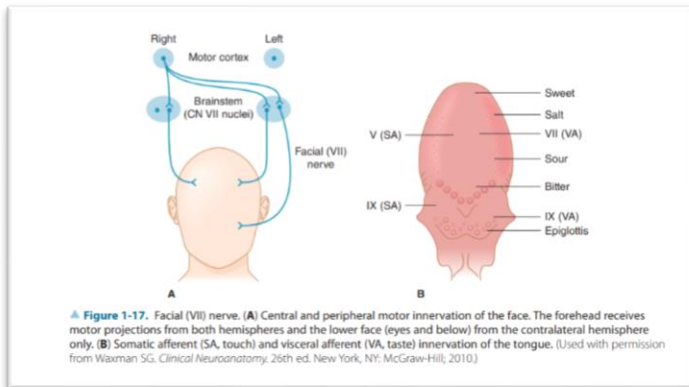


Figura 6. Inervação da Face.

Imagem retirada de Greenberg, Aminoff, Simon (2005), pp16.

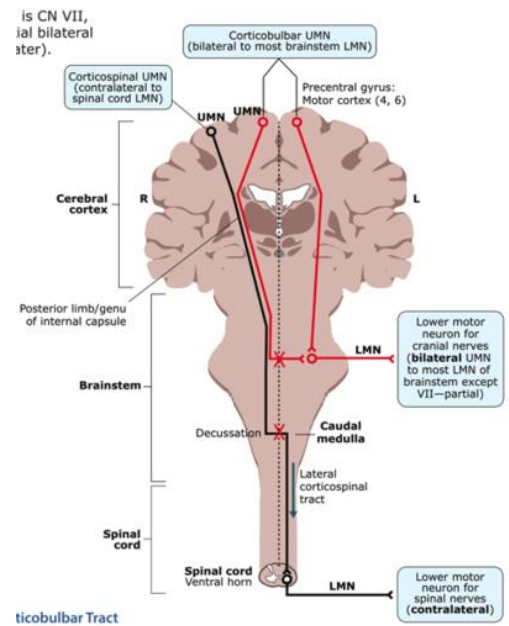


Figura 7. Inervação Contralateral e Bilateral

Imagem retirada de Quizlet:
<https://quizlet.com/165786198/major-nuclei-and-cranial-nerves-flash-cards/>

As vias de ativação indireta

As vias de ativação indireta têm impacto sobre a regulação do tónus muscular; a manutenção da postura; a regulação dos reflexos e têm um papel no movimento voluntário, postura, equilíbrio.

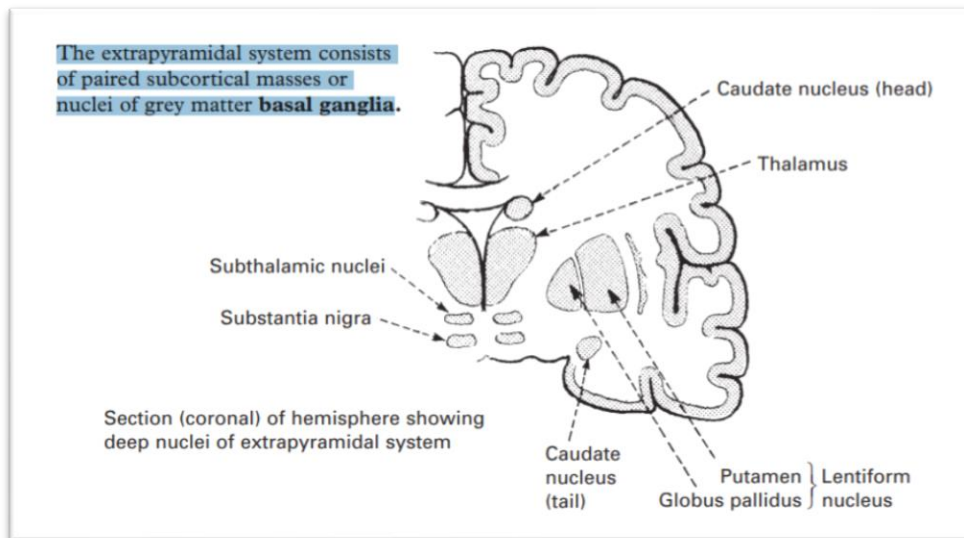


Figura 8. Vias de Ativação Indireta. Retirado de Lindsay, Bone, Fuller e Callander (2010), pp 361

Apesar da complexidade das conexões entre as componentes do sistema extrapiramidal e as outras partes do cérebro, pode-se verificar que:

- O tálamo desempenha um papel importante na projeção de informação dos gânglios basais para o córtex motor e do córtex motor para os gânglios basais;
- O córtex projeta, através do corpo estriado, para outros gânglios basais;

Lindsay, Bone, Fuller e Callander (2010)

Lesões Unilaterais do Sistema Piramidal (Vias de Ativação Direta)

Quando ocorrem lesões unilaterais do Sistema Piramidal pode verificar-se:

- Perda ou diminuição do movimento voluntário contralateral, ao nível dos membros
- Efeitos *minor* no envolvimento mandibular, velo-faríngeo, laríngeo e respiratório
- Fraqueza da língua contralateral à lesão com desvio à protusão para o lado lesado
- **Paresia facial central**
- **Disartria do Neurónio Motor Superior**

Lesões Bilaterais do Sistema Piramidal (Vias de Ativação Direta)

- Perda bilateral de movimentos
- Aumento do tónus
- **Disartria Espástica**
- Paresia ou paralisia bilateral da musculatura mastigatória, hiperreflexia masseteriana (V), paresia facial, paresia velo-palatina, laríngea, faríngea (XIX, X), paresia da língua (XII), pode ser assimétrica

AbuHasan e Munakomi (2020)

Aminoff, Greenberg e Simon (2015)

Lesões do Sistema Extrapiramidal (via de ativação indireta)

Após lesão do Sistema Extrapiramidal pode verificar-se hipocinesia, bradicinesia ou hipercinesia; alterações na postura; discinesias extrapiramidais, designadamente, tremor, atetose, coreia, distonia e mioclónus.

Quando existe afeção dos circuitos de controlo dos núcleos basais (Núcleo Caudado, Núcleo Lentiforme, Putamen e Globo Pálido) podem verificar-se alterações:

- Na regulação do tónus e da postura
- No controlo de movimentos associados à atividade principal
- Nos movimentos automáticos
- Nos movimentos que necessitam de ajuste de acordo com o contexto onde ocorrem.

Aminoff, Greenberg e Simon (2015)

Lindsay, Bone, Fuller e Callander (2010)

Lesões do Circuito de Controlo do Cerebelo

O cerebelo e as suas conexões constituem o circuito de controlo do cerebelo.

No cerebelo existe um sistema eferente e um sistema aferente com impacto no movimento motor. Considera-se que os circuitos de controlo do cerebelo influenciam a fala da mesma forma que influenciam o desempenho motor no geral.

Os circuitos de controlo do cerebelo são responsáveis pela coordenação da sequência de agonistas e antagonistas; recebem informação sobre o comprimento e a tensão da musculatura

8

esquelética; compensam os movimentos induzidos por via cortical; ajustam os movimentos enquanto estão a ser executados; regulam o equilíbrio e postura, alterações a este nível podem causar

Lesões a este nível podem causar alterações no equilíbrio, modulação do movimento voluntário: ataxia, nistagmo, dismetria, disdiadococinésia (alterações no tempo e velocidade de movimentos alternados), **disartria atáxica**.

Lindsay, Bone, Fuller e Callander (2010)

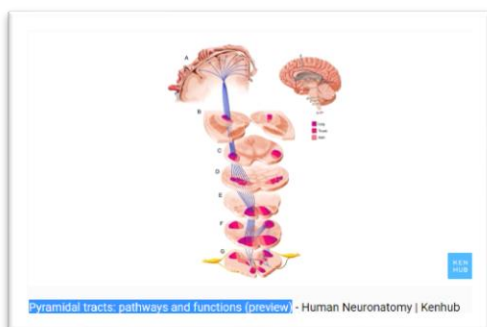

Para concretizar o que foi acima referido, convida-se o Estudante a visualizar os vídeos:

KenHub Learn Human Anatomy. (2018). Pyramidal tracts: pathways and functions (preview).

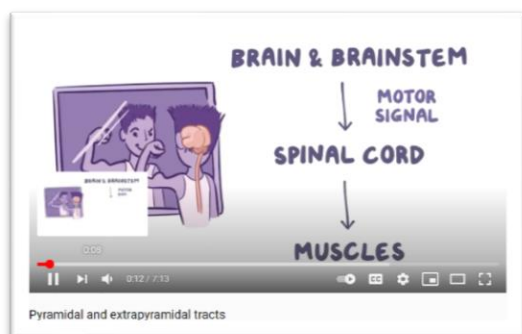
[vídeo youtube]. Retirado de

https://www.youtube.com/watch?v=hN2MWZf2Dil&ab_channel=Kenhub-LearnHumanAnato



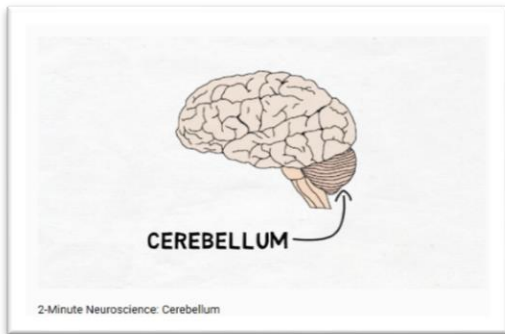
Fazal Mabood. (2020). Pyramidal and extrapyramidal tracts. [vídeo youtube]. Retirado de

https://www.youtube.com/watch?v=Nx9HdhfjbtQ&ab_channel=fazalmabood.



Neuroscientifically Challenged. (2015). 2 Minute Neuroscience: Cerebellum. [vídeo youtube).

Retirado de https://www.youtube.com/watch?v=Fir-v6EoZNE&ab_channel=NeuroscientificallyChallenged



ATIVIDADE PRÁTICA

- 💡 Indique o impacto que lesões nas vias de ativação direta podem ter ao nível das áreas de atuação do Terapeuta da Fala.
- 💡 Indique o impacto que lesões nas vias de ativação indireta podem ter ao nível das áreas de atuação do Terapeuta da Fala.
- 💡 Indique o impacto que lesões nos circuitos motores do cerebelo podem ter ao nível das áreas de atuação do Terapeuta da Fala.

Referências Bibliográficas

AbuHasan Q, Munakomi S. Neuroanatomy, Pyramidal Tract. (2020). In: StatPearls [Internet]. Treasure Island (FL): StatPearls Publishing; 2020 Jan-. Available from: <https://www.ncbi.nlm.nih.gov/books/NBK545314/>

Aminoff, M.J., Greenberg, D.A., Simon, R.P. (2015). *Clinical Neurology*. New York: McGrawHill Education.

Bhardwaj N, Yadala S. Neuroanatomy, Corticobulbar Tract. [Updated 2020 Jul 31]. In: StatPearls [Internet]. Treasure Island (FL): StatPearls Publishing; 2020 Jan-. Available from: <https://www.ncbi.nlm.nih.gov/books/NBK555891/>

Duffy, J. R. (2013). *Motor speech disorders: Substrates, differential diagnosis, and management* (3rd ed.). St. Louis, MO: Elsevier.

Kim, Y. K., Park, E., Lee, A., Im, C. H., & Kim, Y. H. (2018). Changes in network connectivity during motor imagery and execution. *PloS one*, 13(1), e0190715. <https://doi.org/10.1371/journal.pone.0190715>

Li, N., Chen, T.W., Guo, Z.V., Gerfen, C.R., Svoboda, K. (2015). A motor cortex circuit for motor planning and movement. *Nature*. 2015 Mar 5;519(7541):51-6. doi: 10.1038/nature14178. Epub 2015 Feb 25. PMID: 25731172.

Lindsay, K. W., Bone, I., Fuller, G., & Callander, R. (2010). *Neurology and neurosurgery illustrated*. Edinburgh: Churchill Livingstone/Elsevier.

Wong AL, Haith AM, Krakauer JW. (2015). Motor Planning. *The Neuroscientist*. 21(4):385-398. doi:10.1177/1073858414541484

Isa, T., Kinoshita, M., & Nishimura, Y. (2013). Role of Direct vs. Indirect Pathways from the Motor Cortex to Spinal Motoneurons in the Control of Hand Dexterity. *Frontiers in neurology*, 4, 191. <https://doi.org/10.3389/fneur.2013.00191>.