

CURSO DE LICENCIATURA EM TERAPIA DA FALA LINGUAGEM NO ADULTO I

RECURSO PEDAGÓGICO I (SISTEMA NERVOSO CENTRAL - REVISÃO DE
CONCEITOS)

Docente Responsável da Unidade Curricular: Elsa Marta Soares

elsa.soares@ipleiria.pt

Índice

Introdução.....	1
Revisão de conceitos.....	2
Comunicação, Linguagem e Fala	2
Sistema Nervoso.....	2
O Lobo Frontal.....	5
O Lobo Temporal.....	7
O Lobo Parietal.....	9
O Lobo Occipital	10
As áreas de Brodmann	11
Referências Bibliográficas	12

Introdução

Este recurso pedagógico foi desenvolvido no âmbito do Curso de Licenciatura em Terapia da Fala da Escola Superior de Saúde do Politécnico de Leiria e visa suportar o Estudante no desenvolvimento do seu conhecimento na Unidade Curricular de Linguagem no Adulto I. Esta Unidade Curricular reveste-se de especial importância na formação do estudante, futuro Terapeuta da Fala uma vez que o enquadra na prática profissional com Pessoas com Perturbações Adquiridas da Linguagem. Permite o desenvolvimento de raciocínio clínico essencial no domínio da identificação, avaliação e análise das alterações da linguagem no adulto

O recurso pedagógico que aqui se apresenta tem como base o Programa desta Unidade Curricular e, como tal, desenvolve-se em torno das competências gerais, específicas e transversais que se pretendem desenvolver ao longo da sua dinamização.

Neste documento pretende-se iniciar a revisão de conceitos essenciais para a compreensão e dinamização de toda a Unidade Curricular.

Após a exploração deste recurso, o Estudante deve compreender:

- ✓ A relação entre a os lobos cerebrais e o seu impacto funcional nas funções da comunicação, linguagem e fala.

Revisão de conceitos

Comunicação, Linguagem e Fala

Para que se compreenda a abrangência desta unidade curricular é essencial que se compreenda e se reflita acerca da relação entre comunicação, linguagem e fala.

Decorrente do conhecimento que o Estudante já adquiriu em todas as Unidades Curriculares que antecedem a Unidade Curricular de Linguagem no Adulto I, desafia-se o Estudante a reforçar o seu conhecimento sobre a relação entre estas áreas complexas e intrinsecamente interligadas e lançam-se as seguintes questões para reflexão sustentada:

ATIVIDADE PRÁTICA

- 💡 Como é que o Ser Humano consegue desenvolver as capacidades de comunicação?
- 💡 Como é que o Ser Humano consegue desenvolver as capacidades linguísticas?
- 💡 Como é que o Ser Humano consegue falar?
- 💡 Como é que a comunicação, a linguagem e a fala se interligam?
- 💡 Quais as situações/acometimentos que podem causar impacto sobre as competências comunicativas, linguísticas e/ou de fala?

Sistema Nervoso

Sabendo que as competências de comunicação, linguagem e/ou fala podem ser afetadas por lesões no sistema nervoso central e/ou periférico torna-se essencial que o Estudante conheça aprofundadamente estes sistemas e a sua vascularização de forma a desenvolver raciocínio clínico que permita a relação entre os sinais e sintomas manifestados pela pessoa; os resultados dos meios complementares de diagnóstico e os resultados da avaliação terapêutica.

Inicia-se este recurso pedagógico por uma revisão de conceitos que se entendem, então, como base para o desenvolvimento das competências previstas.

O conhecimento da estrutura do SNC (figura 1) e da sua vascularização permitem e são essenciais para o desenvolvimento do raciocínio na análise de casos cujas competências comunicativas, linguísticas e/ou de fala foram afetadas devido a lesões a este nível.

O Sistema Nervoso subdivide-se em Sistema Nervoso Central (SNC) e Sistema Nervoso Periférico (SNP).

No SNC encontra-se o encéfalo constituído pelo tronco cerebral (bolbo raquidiano, ponte, mesencéfalo); cerebelo; cérebro (diencéfalo (tálamo, hipotálamo, subtálamo e epitálamo); telencéfalo (figura 2) e espinal medula (Taylor, Hardcastle & Marsiske, 2019)

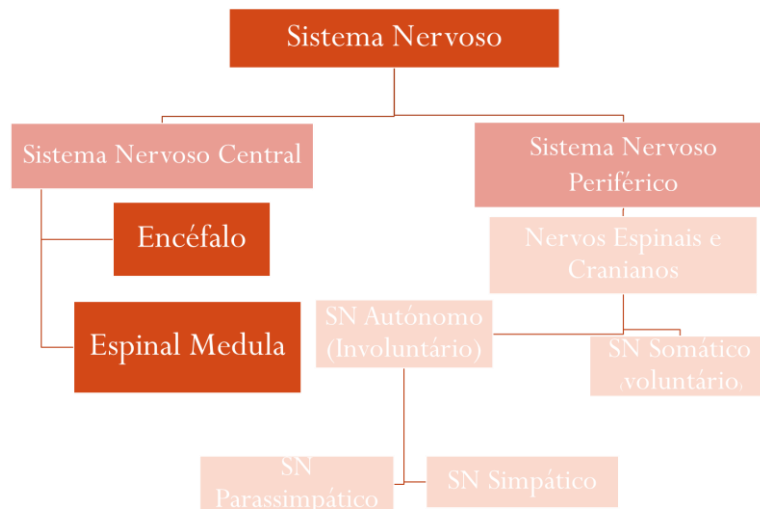


Figura 1. Estrutura Sistema Nervoso

O encéfalo humano é composto por biliões de neurónios, sendo uma estrutura que continua a desafiar os investigadores pela sua complexidade. O encéfalo desempenha funções major tais como controlo muscular, coordenação dos movimentos corporais, perceções sensoriais, memória, aprendizagem, fala, emoções e consciência.

O tronco cerebral é um canal de passagem para várias vias ascendentes e descendentes. Nesta estrutura encontra-se a maior parte dos núcleos dos pares cranianos e desempenha funções chave em diversas funções integrativas. No tronco cerebral encontram-se os neurónios motores inferiores. A formação reticular é uma componente central do tronco cerebral e é essencial para um conjunto de funções tais como o controlo do movimento, a modulação da dor, os reflexos automáticos, estar desperto e a manutenção do estado de consciência.

No **bolbo raquidiano** encontram-se os núcleos dos pares cranianos IX, X, XI, XII e uma porção do par craniano n.º V.

Na **ponte** estão os núcleos dos pares cranianos VI, VII, VIII, e uma parte do par craniano n.º V (motor). No **mesencéfalo** estão os pares cranianos III, IV, e uma parte do n.º V (sensorial).

(Hurley, Flashman, Chow and Taber, 2010)

O cérebro (córtex cerebral) representa a maior parte do encéfalo e representa 80% da sua massa total. O cérebro divide-se nos seus diferentes lobos: lobo frontal, parietal, temporal e occipital (Saad, Bakar, Muda e Mokji, 2015).

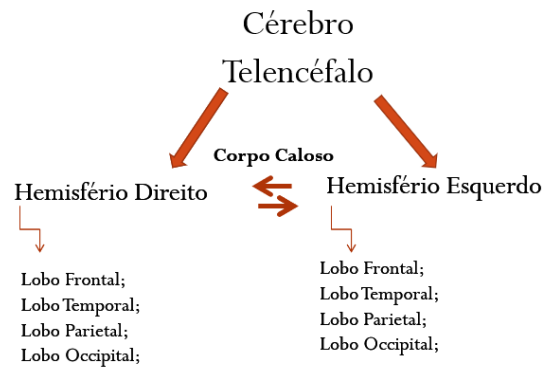


Figura 2. Telencéfalo

O Lobo Frontal

“Corre o verão de 1848. Estamos na Nova Inglaterra. A vida de Phineas P. Gage, 25 anos de idade e capataz da construção civil, está prestes a sofrer uma reviravolta. Um século e meio mais tarde, a sua ruína ainda será rica em ensinamentos. (...). E é agora que tudo se vai desenrolar. São 4h30 de uma tarde escaldante. Gage acabou de colocar a pólvora e o rastilho num buraco e disse ao homem que o estava ajudando para colocar a areia (...). Num átimo, provoca uma faísca na rocha e a carga explosiva rebenta-lhe diretamente no rosto. Chamando a atenção para o fato de Gage não ter morrido instantaneamente e para a surpresa que isso causou, o artigo médico no jornal de Boston informa que, “imediatamente após a explosão, o doente foi projetado para trás”; que logo depois exibiu “alguns movimentos convulsivos nas extremidades” e “falou passado poucos minutos”; que “os seus homens (entre os quais era muito popular) o levaram em braços para a estrada, apenas a algumas varas de distância, colocando-o num carro de bois, no qual ele viajou, firmemente sentado, cerca de um quilômetro até a estalagem do Sr. Joseph Adams”; ; e que Gage “saiu sozinho do carro com uma pequena ajuda dos seus homens”. O sr. Gage, durante o tempo em que estive a examinar o ferimento, ia descrevendo aos circunstantes o modo como tinha sido ferido; falava de uma forma tão racional e mostrava-se tão disposto a responder às perguntas que lhe faziam, que lhe coloquei diretamente as minhas questões, em vez de as dirigir aos homens que o acompanhavam na altura do acidente e que agora nos rodeavam. O Sr. Gage relatou-me então algumas das circunstâncias, tal como a partir daí sempre as descreveu; e posso afirmar com segurança que nem nessa altura, nem em qualquer outra ocasião subsequente, exceto numa, o deixei de considerar perfeitamente racional. A única ocasião à qual me refiro ocorreu cerca de quinze dias após o acidente, quando insistiu em me chamar John Kirwin; ainda assim, respondia corretamente a todas as minhas perguntas” Phineas Gage será dado como são em menos de dois meses. No entanto, esses resultados espantosos passam para segundo plano quando são comparados com a extraordinária modificação que a personalidade de Gage está prestes a sofrer. A sua disposição, os seus gostos e aversões, os seus sonhos e aspirações, tudo isso se irá modificar. O corpo de Gage pode estar vivo e são, mas tem um novo espírito a animá-lo.”*

in o Erro de *Déscartes*, António Damásio



Sugere-se se a leitura do livro o Erro de *Déscartes* do neurocientista António Damásio. Este livro descreve um Caso Clínico de interesse na compreensão da relação entre as estruturas cerebrais, as suas funções e o impacto de eventuais lesões.

O lobo frontal é uma estrutura cortical e é considerado o maior lobo cerebral, representando 37-19% do córtex cerebral, na qual uma parte da sua estrutura é composta pelo córtex pré-

5

frontal. As funções do lobo frontal relacionam-se com as competências socio-emocionais e com as competências executivas. No córtex pré-frontal encontram-se várias áreas específicas das áreas de Brodmann relacionadas com as competências executivas superiores como sejam as competências executivas (áreas de Brodmann 9, 10 e 46); linguagem (áreas de Brodmann 44 e 45); processamento emocional e sociabilidade (áreas de Brodmann 10, 11, 13, and 47).

As competências de organização, planeamento e atenção também estão diretamente relacionadas com a função do lobo frontal.

(João e Figueiras, 2018)

ATIVIDADE PRÁTICA



Desafia-se o estudante a refletir sobre as funções do lobo frontal tendo em conta o excerto do caso clínico exposto no livro do Neurocientista António Damásio.

O Lobo Temporal


Mulher de 26 anos com convulsões psicomotoras, déjà vu e síndrome amnésica após meningite aos 14 anos. Eletroencefalogramas (EEG) repetidos demonstraram picos ocasionais localizados na região temporal direita, além de uma quantidade considerável de ondas teta, principalmente na região fronto-temporal direita. A tomografia computadorizada por emissão de fóton único (SPECT) mostrou uma hipoperfusão marcada correspondente à região em que o EEG mostrou achados anormais, embora a ressonância magnética (MRI) não tenha demonstrado nenhum achado anormal associado às características clínicas. O tratamento com clonazepam além de valproato de sódio resultou em uma melhora notável dos sintomas clínicos (ou seja, convulsões psicomotoras e déjà vu), bem como dos achados de EEG e SPECT.

Para conhecer melhor este caso clínico pode consultar:

Ide M, Mizukami K, Suzuki T, Shiraiishi H. A case of temporal lobe epilepsy with improvement of clinical symptoms and single photon emission computed tomography findings after treatment with clonazepam. *Psychiatry Clin Neurosci*. 2000 Oct;54(5):595-7. doi: 10.1046/j.1440-1819.2000.00759. PMID: 11043812.

Segundo o mapa de Brodmann, o lobo temporal subdivide-se em 10 áreas. No lobo temporal pode encontrar-se a área auditiva (áreas de Brodmann 41, 42 e 22) e área visual (áreas 20, 21, 37 e 38 da área de Brodmann). No lobo temporal pode encontrar-se, assim, o córtex auditivo primário e o córtex auditivo secundário, o córtex visual, o córtex límbico, a amígdala e o hipocampo. Como se percebe, ao lobo temporal estão associadas as funções de processamento do *input* auditivo, do reconhecimento visual de objetos e do armazenamento a longo prazo do *input* sensorial (isto é, memória) (Kolb & Whishaw, 2009).

ATIVIDADE PRÁTICA

-  Desafia-se o Estudante a refletir a relação do lobo temporal com as funções linguísticas e as consequências de uma lesão neste lobo cerebral.

Através da imagiologia funcional foi possível associar o desempenho do **lobo temporal** a oito domínios cognitivos:

1. Percepção da fala – Gyrus posterior superior temporal;

2. Produção da fala – Gyrus temporal posterior superior
3. Audição – Gyrus temporal posterior superior;
4. Memória episódica – Estruturas mediais
5. Fonologia – Estruturas dorsais e posterior
6. Semântica – Lobo temporal ventral
7. Social – Duas áreas do lobo temporal
8. Visual – Junção temporo-occipital

(Patel & Fowler, 2020)

O Lobo Parietal

O H.P. um homem com 28 anos de idade e contabilista encontrava-se a planear o seu casamento com a sua noiva quando esta reparou que o H.P. estava a fazer erros de adição, quando calculava o orçamento para a receção do casamento. Numa fase inicial, brincaram com a situação, tendo em conta especialmente a profissão do H.P. Mas, nas semanas seguintes o problema com números tornou-se cada vez mais grave. De facto o H.P. já não conseguia fazer simples subtrações.

Num primeiro momento, o H.P. considerou que era cansaço de trabalho, mas começou também a ter problemas a alcançar objetos. Batia constantemente no copo de água porque o seu alcance era desajeitado e com dificuldades a direccionar o movimento. Começou a confundir a direita com a esquerda e começou a ter dificuldades de leitura. Algumas das palavras pareciam viradas ao contrário. Após visita ao neurologista e após avaliação percebeu-se que tinha um tumor agressivo no lobo parietal esquerdo.

In Fundamentals of Human Neuropsychology - (Kolb & Whishaw, 2009, pp. 345).

A região anterior do lobo parietal é responsável pelo processamento somatossensorial e pelo processamento das perceções; a zona posterior é especializada na integração do *input* sensorial das regiões somáticas e visuais. Processa também, com menor grau de especialização, as informações de outras regiões sensoriais, especialmente do controlo do movimento (Kolb & Whishaw, 2009).

O lobo parietal processa a informação somatossensorial, a atenção espacial e as transformações visuo-motoras (Bisley, 2017).

O Lobo Occipital

Uma mulher Coreana com 68 anos de idade e história clínica de hipertensão e diabetes Mellitus tipo 2 começou, de repente, a ver aparições estranhas no seu campo visual esquerdo. Nas suas visões via um copo branco e uma mulher que vestia roupas brancas. Inicialmente, estas alucinações visuais surgiam apenas em momentos raros, mas a duração e a frequência foi aumentando ao longo do tempo. Na avaliação neurológica, a sua consciência estava preservada e a sua acuidade visual e visão das cores estava normal. A perimetria de Goldmann demonstrou uma hemianopsia esquerda complete com defeitos homónimos do quadrante parcial inferior direito adjacente ao meridiano vertical. Na imagiologia verificou-se a presença de um enfarte no lobo occipital direito e uma lesão isquémica no cuneus esquerdo. (caso clínico adaptado de Lee et al, 2018).

O lobo occipital é a região cerebral melhor definida e estudada e tem sido crucial para a compreensão da evolução cerebral. O lobo occipital é constituído por áreas visuais (maioritariamente, o córtex visual primário, área de Brodmann 17) (Todorov & Sousa, 2017).

Existe uma sobreposição considerável em cada uma das funções dos lobos adjacentes e, portanto, cada lobo parece ter uma função major. Apesar disso, deve-se ter sempre em consideração que as estruturas e funções cerebrais estão em constante interação.

As áreas de Brodmann

O caminho para compreender as funções cerebrais corticais iniciou-se com Korbinian Brodman que se tornou uma referência na neurociência moderna com a publicação da sua monografia em 1909. As técnicas avançadas de imagiologia cerebral, que permitem um conhecimento macroscópico e microscópico do cérebro, têm permitido aumentar, de forma substancial, o conhecimento sobre o cérebro humano (Damiani, Nascimento e Pereira, 2017).

Através das suas observações, Brodmann dividiu as áreas corticais em números, uma divisão que ainda é utilizada hoje em dia pela neurociência moderna. Este investigador recorreu a modelos animais para criar uma correspondência numérica às áreas corticais. Encontrou 43 áreas funcionais (11 regiões) atribuídas ao córtex cerebral humano (Damiani, Nascimento e Pereira, 2017).

📖 Para se compreender as áreas de Brodmann aqui referidas, recomenda-se que o estudante explore o artigo

Damiani, D., Nascimento, A. M., & Pereira, L. K. (2017). Cortical Brain Functions – The Brodmann Legacy in the 21st Century. *Arquivos Brasileiros De Neurocirurgia: Brazilian Neurosurgery*, 39(04), 261-270. doi:10.1055/s-0036-1597573

ATIVIDADE PRÁTICA

- 💡 Relacione as áreas definidas por Brodmann com as áreas de potencial interesse para a competência linguística.

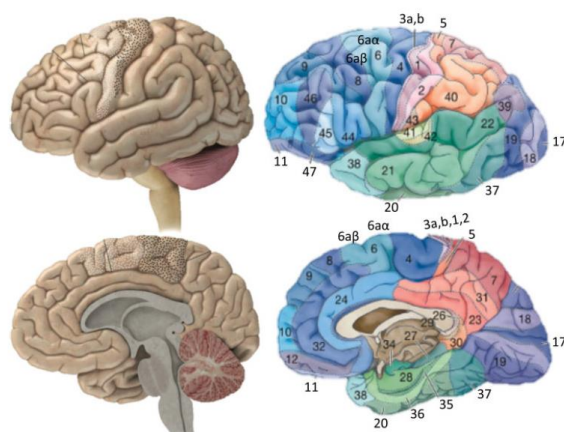


Fig. 1 Tradicionais áreas funcionais descritas em 1909 por Korbinian Brodmann, 43 na espécie humana,⁸ com suas caracterizações funcionais implementadas com exames de neuroimagem. O pontilhado preto representa o córtex motor primário ou AB 4, e o pontilhado branco, a área pré-motora e motora suplementar, em conjunto denominadas: AB 6.

Figura 3. Áreas de Brodmann – figura retirada de (Damiani & Nascimento, 2017, pp. 263)

Referências Bibliográficas

- Bisley, J. (2017). Parietal Lobe. *Encyclopedia of Animal Cognition and Behavior*, pp.1-5.
- Damiani, D., Nascimento, A. M., & Pereira, L. K. (2017). Cortical Brain Functions – The Brodmann Legacy in the 21st Century. *Arquivos Brasileiros De Neurocirurgia: Brazilian Neurosurgery*, 39(04), 261-270. doi:10.1055/s-0036-1597573
- Hurley, R., Flashman, L., Chow, T. and Taber, K., 2010. The Brainstem: Anatomy, Assessment, and Clinical Syndromes. *The Journal of Neuropsychiatry and Clinical Neurosciences*, 22(1), p.iv-7.
- Ide, M., Mizukami, K., Suzuki, T., Shiraishi, H. (200). A case of temporal lobe epilepsy with improvement of clinical symptoms and single photon emission computed tomography findings after treatment with clonazepam. *Psychiatry Clin Neurosci*. Oct;54(5):595-7. doi: 10.1046/j.1440-1819.2000.00759. PMID: 11043812.
- João, R., Figueiras, R. (2019). Frontal Lobe: Functional Neuroanatomy of Its Circuitry and Related Disconnection Syndromes. *IntechOpen*. Retrieved from: <https://www.intechopen.com/books/prefrontal-cortex/frontal-lobe-functional-neuroanatomy-of-its-circuitry-and-related-disconnection-syndromes>
- Kolb, B., & Whishaw, I. Q. (2009). *Fundamentals of human neuropsychology*. New York, NY: Worth Publishers.
- Lee, J. S., Ko, H., Oh, J-H., Lee, H.K., Kim, J.G. (2018). Charles Bonnet Syndrome after Occipital Infarction. *Journal of Neurosonology and Neuroimaging*. 8;10(2):154-157.
- Mohd, Saad., Syed Abu Bakar, S., Muda, A. and Mohd Mokji, M. (2015). Review of Brain Lesion Detection and Classification using Neuroimaging Analysis Techniques. *Jurnal Teknologi*, 74(6).

Patel A, Biso GMNR, Fowler JB. Neuroanatomy, Temporal Lobe. [Updated 2020 Jul 31]. In: StatPearls [Internet]. Treasure Island (FL): StatPearls Publishing; 2020 Jan-. Available from: <https://www.ncbi.nlm.nih.gov/books/NBK519512/>

Taylor, B., Hardcastle, C. and Marsiske, M., (2019). Central Nervous System. *Encyclopedia of Gerontology and Population Aging*, pp.1-4.

Todorov, O. S., & Sousa, A. A. (2017). Evolution of the Occipital Lobe. *Digital Endocasts*. doi:10.1007/978-4-431-56582-6_17.